Aus dem Pathologischen Institut der Universität Freiburg i. Br.

Über eigenartige Zystenbildungen in der Niere

ACAD.
LUGD.BAT.
BIBL.

Inaugural-Dissertation

zur Erlangung der medizinischen Doktorwürde

vorgelegt der

Hohen medizinischen Fakultät der Albert-Ludwigs-Universität zu Freiburg im Breisgau

von

K. Helmut Dyckerhoff
Medizinal-Praktikant
aus Cöln

Gedruckt mit Genehmigung der medizinischen Fakultät der Universität Freiburg in Baden.

Dekan:
Geh. Hofrat Professor Dr. Hoche.

Referent:
Geh. Hofrat Professor Dr. Aschoff.

Meinen lieben Eltern

aus Dankbarkeit.

Über eigenartige Zystenbildungen in der Niere.

(Aus dem Pathologischen Institut der Universität Freiburg i. Brg.)

Von

K. Helmut Dyckerhoff.

(Hierzu 3 Textfiguren.)

Über Zystennieren und Nierenzysten ist viel geschrieben worden, da man über die Ätiologie lange Zeit eifrig stritt; in letzter Zeit bekannten sich die meisten Autoren mehr zu der Auffassung, daß die Zysten aus einer Hemmungsbildung der embryonalen diskontinuierlichen Anlage der Niere entstehen. Diesem stehen die Autoren gegenüber, die, ebenfalls auf eine Störung der normalen Entwicklung der Niere zurückgreifend, die Entstehung der Zysten durch eine Retention und Epithelproliferation erklären. Bei einer Retention müßte man eine Verstopfung, sei es durch Kristalle oder Zylinder oder eine Entzündung, etwa eine Papillitis, annehmen. Diese Theorie hat man in neuerer Zeit verlassen, da experimentelle Versuche gezeigt haben, daß derartige künstliche Verstopfungen wohl eine mäßige Dilatation, aber nie ein derartiges Bild wie das der Zystennieren oder auch nur der Nierenzysten ergeben haben. Pettersson hat dies experimentell nachgewiesen, und das gleiche geht auch aus der jünst erschienenen Arbeit von Baehr über „Polyurie bei subakuter Nephritis“ hervor. Die Proliferationstheorie sieht die Zystenbildung als eine vollkommene Wucherung der epithelialen Elemente der Harnkanälchen bei Beteiligung der Malpighischen Körperchen an. Als extremste Anhänger dieser Theorie finden wir Autoren, die diese Proliferation einer vollkommenen Neubildung gleichstellen und ihr neoplastische Natur zusprechen. Dementsprechend wurden auch die Zystennieren als multilokuläre Adenokystome oder Myxofibroadenome bezeichnet. Wie schon oben kurz erwähnt, nehmen jetzt die meisten Autoren die Theorie der kongenitalen Entstehung an. In jüngster Zeit drückt sich Jägeroos darüber folgendermaßen aus: „Die Zystenniere ist das Ergebnis einer Hemmung oder Stö-

rung der embryonalen Entwicklung, also ein teratologisches Produkt.“ Diese Theorie nimmt ebenfalls für die Zysten der Niere des Neugeborenen und Erwachsenen dieselbe Genese an, wie auch Ruckert schon in einer früher erschienenen Arbeit bewiesen hat, nur mit dem Unterschiede, daß in den letzteren Fällen die parenchymatösen Teile der Niere noch so weit erhalten sind, daß ein Leben möglich ist, ja häufig sogar keine Störungen intra vitam sich bemerkbar gemacht haben. Oft finden wir Fälle in der Literatur angegeben, wo plötzlich urämische Zustände eintreten, und daß dann noch während des Lebens oder sonst post exitum Nierenzysten oder Zystenniere diagnostiziert werden.

In der genannten Arbeit von Jägeroos, einer der letzten ausführlichen Darstellungen dieses Gegenstandes, finden wir, neben der allgemein angenommenen Theorie der Entstehung aus einer Hemmung der Nierenanlage, noch als zweites Moment die Annahme einer schon im embryonalen Leben wirksamen Retention. Das Bindegewebe soll nach Jägeroos zu locker angelegt sein und das Parenchym daher jedes äußeren Zwanges entbehren, so daß es nach verschiedenen Richtungen hin wachsen kann. Jägeroos verlegt somit die Mißbildung in ein sehr frühes Stadium der Embryonalzeit, also in die Zeit, wo das Bindegewebe das parenchymatöse Gewebe an Masse übertrifft. Das Bindegewebe in der Umgebung der Zysten soll nach dem genannten Autor fast konstant sklerosiert sein, und mithin könne man aus diesem Umstande allein in keiner Weise auf eine intravitale Entstehung des ganzen Prozesses schließen [1]). So viel kurz über die bisherigen Theorien der Entstehung der Nierenzysten und der Zystennieren; soweit mir die Literatur bekannt ist und zugänglich war, ist ein Fall, wie derjenige, der das eigentliche Thema meiner Arbeit bildet, wohl kaum beschrieben worden. Bevor ich zur Besprechung meiner eigenen Untersuchungen übergehe, möchte ich kurz die klinischen Angaben und das Sektionsprotokoll vorausgehen lassen.

J. Z., 33 J., weiblich, Nr. Hauptbuch 1033/11/12; aufgenommen in die Universitätsfrauenklinik zu Freiburg i. Brg. 19. Juli 1912, gestorben 26. Juli 1912.

Seit einem Jahr verheiratet. Familienanamnese belanglos; eines von den Geschwistern ist an unbekannter Ursache mit 14 Jahren gestorben; Pat. hat nur die gewöhnlichen Kinderkrankheiten durchgemacht, ist sonst stets gesund gewesen. Seit 14 Tagen merkt sie, daß „der Urin stockt“ und die Beine schwellen, dabei Kreuzschmerzen, Auftreibung des Leibes, Kurzatmigkeit, Brustschmerzen, Herzklopfen, unruhiger Schlaf; Ödeme an Beinen, Bauchdecken und großen Schamlippen sehr stark. Kräftezustand schwach, äußerst bleich.

Klinische Diagnose: Graviditas mens. 6/7. Nephritis acuta mit Ödemen.

Therapie: Sectio vaginalis.

19. Juli findet die Operation in 41 Minuten ohne Schwierigkeit statt. Narkose: Kombination von Skopolamin-Dämmerschlaf und Lumbalanästhesie. Pat. hat sich bei glänzender Diurese vorzüglich erholt. In den ersten Tagen leichte Bronchopneumonie, seit dem 4. Tage verschwunden, statt dessen aber sehr starker Herpes labialis und nasalis, ebenso an den Leistenbeugen. 28. Juli.

---

[1]) In einer umfangreichen Monographie hat letzthin Berner zur Frage der Zystennieren Stellung genommen. Auch dieser Autor sieht die Änderung als die Folge von Entwicklungsstörungen an, möchte ihr aber einen neoplasmatischen Charakter zusprechen.

Plötzlicher Kollaps morgens aus bestem Wohlbefinden nach dem Kaffeetrinken; Herzstillstand; in 5 Minuten Exitus letalis. Leider wurden die Resultate der Harnuntersuchungen nicht in die Krankengeschichte aufgenommen. Am 27. 7. fand die Sektion statt, nachdem in das Abdomen unmittelbar nach dem Tode Formol injiziert worden war.

Sektion Nr. 330, 1912. Obduzent: Professor Aschoff.

Die pathologisch-anatomische Diagnose lautet: Status post sectionem vaginalem. Perniziöse (?) Anämie; Hämosiderose der Leber, Dilatation und Hypertrophie beider Herzhöhlen; beiderseitige ödematöse Quellung der Niere mit fraglicher Lymphangiombildung; leichte Schwangerschaftshypertrophie der Nebennieren und der Hypophyse. Beiderseitiges Lungenödem; Ödem der weichen Hirnhäute; Struma nodosa; beginnende Atherosklerose; abgeheilte Spitzen- und Bronchiallymphdrüsentuberkulose links, beiderseitige Pleuraverwachsungen, perikardialer Sehnenfleck, offenes Foramen ovale; ausgedehnte postmortale Speckhautgerinnsel; Rezessusbildungen mit Eiterretention zwischen Harnblase und Uterus im Gebiete der Sectio caesarea.

Die nach der Sektion von Dr. Landau ausgeführte mikroskopische Untersuchung ergab, namentlich in bezug auf die Niere, eine Bestätigung des Sektionsbefundes. Niere: starke Vermehrung des interstitiellen Bindegewebes und Ödem desselben. Die zystischen Hohlräume entsprechen in der Tat großen Lymphangiektasien. An den Gefäßen keine atherosklerotische Veränderungen. Auch die Glomeruli ohne pathologischen Befund, die Glomerulusräume jedoch stark dilatiert. Die Tubulusepithelien zeigen starke Schwellung und Verfettung. Herz: starke Verfettung der Muskelfasern. Leber: Hämosiderose. Milz: keine für perniziöse Anämie sprechenden Veränderungen. An der Magenschleimhaut keine Atrophie nachweisbar. Für die Annahme einer perniziösen Anämie findet sich demnach kein genügender Anhalt.

Es handelt sich somit um eine durch hochgradige Anämie komplizierte Gravidität und eine schwere Schädigung der Nieren, der die Pat. schließlich nach Unterbrechung der Gravidität erlegen ist. Was uns jedoch hier zunächst am meisten interessiert, ist die Veränderung der Nieren, namentlich die eigentümliche Zystenbildung, deren Bearbeitung mir mit Erlaubnis des Herrn Professor Aschoff von Dr. Landau übertragen wurde.

Ich lasse zuerst aus dem Protokoll nur im Auszuge, soweit es für den Fall von Interesse erscheint, einiges folgen: „Linke Niere auffallend groß; reichlich entwickeltes Fettgewebe der Kapsel, nach leichtem Abziehen der Kapsel fällt die Größe (16 cm lang, 9 cm dick und 6½ cm hoch) auf. Konsistenz der Niere relativ weich. Beim Durchschneiden überraschendes Bild, indem das Nierenbeckenbindegewebe hochgradig ödematös und von zahlreichsten Zysten durchsetzt ist.

Das Nierenbecken selbst gar nicht erweitert, Schleimhaut auffallend blaß. An der Außenwand des Nierenbeckens, an der Grenze des Nierenbeckenfettgewebes sowie an der Grenze von Rinde und Mark sieht man zahlreiche Zysten und zum Teil braune Fleckung. Das Auffallendste ist eine eigentümliche Zysten- und spaltförmige Hohlraumbildung an der Grenze zwischen Rinde und Mark, anscheinend in der Umgebung der Gefäße. Linker Ureter nur wenig verdickt, Nierenarterien nicht besonders verdickt. Aus dem Ureter fließt ein schwach getrübter Harn. Die rechte Niere weniger voluminös, Kapsel leicht abziehbar und nur leichte Vergrößerung; sonst wie links. Blase normal, Schleimhaut blaß, in der Blase blasser, farbloser, aber milchiger Urin, hervorgerufen durch Blasenepithelien; beide Ureteren von der Blase aus gut durchgängig. Bei der Öffnung der Vena renalis links findet sich ein wie ein Thrombus aussehendes Gebilde. Die Arteria renalis ist zartwandig und frei von Veränderungen. Nachträglich wird auch auf dem Durchschnitt der Niere eine thrombusähnliche Pfropfbildung, anscheinend den Venen entsprechend, festgestellt."

Aus dem klinischen Bericht ersieht man, daß wir es mit einer akuten parenchymatösen Nephritis zu tun haben (herabsinkende Urinmenge, Ödeme!), und diese Diagnose wird auch durch den Sektionsbefund bestätigt. Ob dieser Zustand eine Folge der zystischen Entartung oder ob umgekehrt die Zystenbildung aus dieser

Nephritis entstanden ist, diese Entscheidung müssen wir bis zum Schlusse verschieben. Jedenfalls hat die Pat. früher nie irgendwelche Beschwerden von seiten der Niere gehabt. Dieselben traten vielmehr ganz akut in der Schwangerschaft auf.

Zur Vervollständigung des makroskopischen Befundes der Niere möchte ich noch über die Größe und Lage der Zysten berichten. Ferner möchte ich schon an dieser Stelle hervorheben, daß die Zystenbildung in den Nieren mit der unmittelbar post mortem zwecks besserer Konservierung vorgenommenen Formolinjektion in das Abdomen jedenfalls nichts zu tun haben kann. Im Sektionsprotokoll wird ausdrücklich das Vorhandensein spärlicher, nach Formol riechender Flüssigkeit im Abdomen und Becken vermerkt. Eine Verletzung des perirenalen Gewebes war absolut nicht nachweisbar. Zudem ist die zystische Affektion der Niere doppelseitig und, worauf im folgenden näher eingegangen werden soll, die ganze Lage und Anordnung der Zysten, die schon makroskopisch am frischen wie am konservierten Präparat ins Auge fallende Pigmentierung eines bestimmten Teiles der Zysten so ausgeprägt, daß eine artifizielle Entstehung der ganzen Veränderung a priori ausgeschlossen werden kann.

Die Zysten sind teils rund oder oval, von Hirsekorngröße bis zu klein Haselnußgröße; teils sind sie länglich und lassen Verzweigungen und Kommunikationen erkennen. Der flüssige Inhalt der kleineren ist durchweg von bräunlichgelber bis braunroter Farbe, die großen Zysten aber, in der Nähe des Nierenbeckens in reichlichem Fettgewebe liegend, erscheinen blaß. Die kleinen Zysten liegen ganz halbmondförmig angeordnet an der Basis der Pyramiden. Hier sind sie natürlich kleiner oder größer, oft erscheinen sie nur spaltförmig, oft sich dichotomisch verzweigend. Jedoch habe ich nie Zysten angetroffen, die größer als erbsengroß wären, mit Ausnahme derer, die in der Nähe des Nierenbeckens liegen. Außen an der Niere sieht man nur sehr seichte Erhebungen, sonst ist außer der Größe, Weichheit und Blässe nichts Pathologisches zu erkennen. Wir haben also schon makroskopisch nicht das typische Bild der Zystennieren oder Nierenzysten, die sich schon als solche von außen her zu erkennen geben. Die Niere erscheint an der Oberfläche vielmehr glatt. Auf dem Durchschnitt sieht man außer den Zysten keine wesentlichen Veränderungen. Man kann also die hier sichtbaren Zysten (vgl. Textfig. 1) in zwei Gruppen einteilen. Die einen, und zwar sind es durchweg die kleineren Gebilde, liegen an der Grenze von Mark und Rinde und bilden hier einen fast kontinuierlichen, bis etwa ½ cm breiten, welligen Streifen, der die beiden Teile des Nierenparenchyms voneinander scharf abgrenzt. Dieses Zystengebiet zeichnet sich durch seine bräunlichrötliche Farbe aus, die sowohl am Zysteninhalt wie am umgebenden restierenden Gewebe auffällt. Die einzelnen Zysten liegen hier so dicht nebeneinander, daß das sie beherbergende Gewebe direkt gitterartig erscheint. Die zweite Gruppe bilden größere Zysten mit farblosem, wasserklarem Inhalt und auch ohne besondere Färbung der Umgebung; sie finden sich an der Grenze von Nierenparenchym und Nierenbecken. Die Nierenzeichnung ist mäßig gut zu erkennen, das Nierenbecken ist intakt, so daß daraus auf eine Harnstauung nicht geschlossen werden kann.

Sehr interessant ist das mikroskopische Bild: hier finden wir eine starke Veränderung, sowohl des interstitiellen wie des parenchymatösen Gewebes. Wir sehen das Bild einer akuten parenchymatösen Nephritis. Zugleich ist das Bindegewebe stark vermehrt und zeigt sehr starkes Ödem (vgl. Textfig. 3). Die Tubulusepithelien zeigen starke Schwellung und Verfettung, namentlich in den Übergangsabschnitten der Hauptstücke. Teilweise ist die Kernzeichnung schlecht. Die Glomeruli zeigen keinen pathologischen Befund; sehr interessant ist es aber, daß der Kapselraum meist ziemlich erweitert ist (vgl. Textfig. 3). An den Gefäßen ist keine atherosklerotische Veränderung nachzuweisen. Die makroskopisch angenommene Thrombosierung der Venen läßt

sich histologisch in den kleinen Gefäßen nicht mehr nachweisen. Die Thromben der Hauptvenen standen mir leider für die mikroskopische Untersuchung nicht mehr zur Verfügung.

Gehen wir nunmehr zur Besprechung der Zysten über (vgl. Textfig. 2), so können wir folgendes feststellen: Auf einem Durchschnitt einer mittelgroßen Zyste findet man, daß die Wandung von einer Reihe langer, anscheinend endothelialer Zellen ausgekleidet ist. Es folgt dann ziemlich lockeres Bindegewebe, das sich gegen das Nierengewebe hin verdichtet. Um die

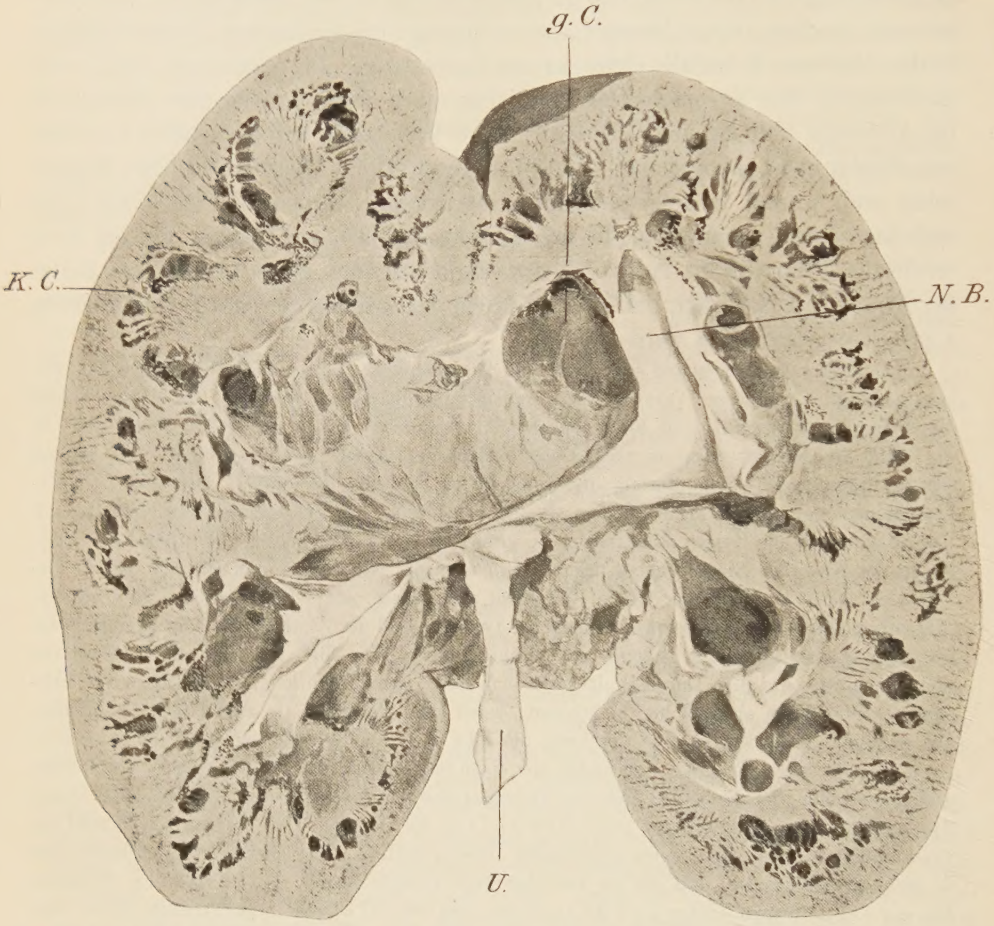

Fig. 1. Makroskopische Ansicht der Niere. Man beachte die großen Zysten (g. C.) des Nierenbeckenbindegewebes und die kleinen Zysten (k. C.) an der Grenze von Rinde und Mark. U. = Ureter. NB. = Nierenbecken.

Zysten herumliegend fand ich stets reichlich Blutpigment vor. Öfters fand ich auch in der Zyste selbst zum Teil geronnenes Blut, das allerdings beim Durchschneiden der Niere künstlich hineingelangt sein konnte. Ich glaube jedoch dies nicht annehmen zu müssen, da es mir als eine durch den Charakter der Zysten bedingte Blutung zu sein scheint. Ich glaube eine Erklärung dafür später abgeben zu können. Machte man Serienschnitte, so fand man, daß die Zysten sich nach oben und unten in Sprossen, also fingerartig fortsetzen. Die Tubuli ziehen, was ich besonders schön im Mark beobachten konnte, im Bogen um die Zysten herum. An einer Zyste fand ich drei

ausführende Gänge, die in dem gewucherten Bindegewebe verliefen. Es muß also ein Abfluß für die in den Zysten befindliche Flüssigkeit vorhanden gewesen sein, oder es muß eine Kommunikation mit andern Zysten bestanden haben. Es war in allen drei Gängen ein deutliches Lumen nachzu-

Fig. 2. Mikroskopisches Aussehen einer Zyste an der Grenze von Rinde und Mark. Man beachte den feinen endothelialen Zellbelag. Unterhalb der Zyste eine zweite kleinere in der Mitte zwischen zwei Blutgefäßen. Das lockere Bindegewebe in der Umgebung der drei Gebilde sowie am unteren Pol der größeren Zyste von Pigment durchsetzt, das in der Zeichnung schwarz wiedergegeben wurde.

weisen, und alle drei waren ebenfalls von einer Reihe länglicher, flacher, endothelialer Zellen ausgekleidet. Ein weiterer Befund, besonders an den großen Zysten stark hervortretend, war das Vorhandensein elastischer Fasern. Stellenweise fanden sich aber auch, was gewiß sehr bemerkenswert ist, namentlich in der Umgebung der dem Nierenbecken anliegenden Zysten, glatte Muskel-

fasern. Andere Bestandteile, wie verkümmerte Glomeruli, habe ich in den Zysten selbst nicht finden können.

Nauwerk und Hufschmid berühren in ihrer Arbeit ganz kurz Zysten, die ebenfalls mit einem endothelialen Belag ausgekleidet sind, und bezeichnen sie als Lymphangiektasien. Ebenso beschreibt Herxheimer eine Zyste mit einer Wand mit langen, parallel gestellten Kernen, die sehr an ein Blutgefäß oder Lymphgefäß erinnert. Auf Lymphgefäße glaubt er die Zysten nicht beziehen zu dürfen. „Dann müßte ein Stauungsgrund vor-

Fig. 3. Zwei Glomeruli mit stark dilatierten Kapselräumen. Sehr starkes Ödem des interstitiellen Bindegewebes. Schädigung einzelner Tubulusepithelien.

handen sein, und zudem müßten sich weitere Fortsetzungen von Lymphbahnen im Anschluß an die Zysten finden, was aber nie der Fall war.“ Das sind, soweit mir bekannt ist, die einzigen Angaben in der Literatur, die mit den Zysten in diesem Fall eine gewisse Ähnlichkeit aufweisen; keiner der Autoren jedoch beschreibt die Fälle eingehender. Von sonstigen Literaturangaben, die auf unser Thema Bezug nehmen, seien hier die Arbeiten von Erich Meyer und von Beer erwähnt. Die beiden genannten Autoren geben eine Beschreibung der Lymphzysten, die mit unseren Befunden zum Teil sehr gut übereinstimmt, sie streifen jedoch die ganze Frage nur sehr kurz und gehen auf die Ätiologie der Veränderung kaum ein. Beer zitiert überdies eine ältere Arbeit von Hoffmann, der

gleichfalls Lymphzysten in der Niere beobachtet hat und dieselben auf Lymphstauung infolge von Tumorentwicklung im Nierenbecken zurückführt. In einer in allerjüngster Zeit erschienenen, sehr umfangreichen Monographie über die Nierenzysten erwähnt Berner das Vorkommen von Lymphzysten in der Niere, befaßt sich aber mit der Frage nicht eingehend. Auch in den mir zugänglichen Lehrbüchern der pathologischen Anatomie finden sich, wenn überhaupt, auch nur ganz kurze und sehr allgemein gehaltene Angaben über Lymphzysten in der Niere. Nur Aschoff erwähnt in der dritten Auflage seines Lehrbuches (S. 437) das Vorkommen von Lymphangiomen an der Grenze von Nierenbecken und Nierenparenchym und von Nierenrinde und Mark in der Umgebung der Vasa arcuata. Diese Bemerkung bezieht sich bereits auf unseren Fall.

Ich glaube nun annehmen zu müssen, daß in unserem Falle die Zysten dem Lymphgefäßsystem ihren Ursprung verdanken. Bevor ich jedoch zu der eigentlichen Entscheidung der Frage übergehe, möchte ich eben kurz die Lymphversorgung in der Niere berühren. Zugrunde lege ich die Arbeit von Hermann Stahr, der den Lymphapparat der Niere nach Injektionen beschrieben hat, und die neuere Arbeit von Kumita.

Die oberflächlichen Lymphgefäße verbinden sich im Hilus mit den tiefen Vasa lymphatica. Die Gefäße, die den Ureter umgeben, verbinden sich teils mit den Gefäßen der Niere, teils mit den Gefäßen der Blase. Die oberflächlichen bilden ein weitmaschiges Netz, welches mehrfache Anastomosen mit den tiefen Lymphgefäßen der Niere eingeht. Die Lymphbahnen des Parenchyms nehmen die Interstitien des unter der Kapsel befindlichen spaltenreichen Bindegewebes ein, stehen mit den Lymphbahnen nach außen in Verbindung und dringen nach innen durch Lücken bindegewebigen Stromas zwischen den Harnkanälchen um die Bowmansche Kapsel und feineren Blutgefäßen nach einwärts. Die aus der Rinde abführenden Bahnen, gegen den Hilus strebend, folgen der Bahn der Blutgefäße. Rindowsky fand Lymphgefäße mit endothelialer Auskleidung, die die Harnkanälchen umstricken. Die Behauptung von Rindowsky, daß die Lymphbahnen mit den Vasa afferentia in die Malpighischen Körper eindringen, wird von Stahr bestritten, doch wird sie in der Arbeit von Kumita wieder bestätigt. Nach Ludwig und Zawargkin bleiben in der Substantia corticalis zwischen den Harnkanälchen, Blutgefäßen und Glomerulis große Lücken übrig, welche die Anfänge der Lymphbahnen darstellen. Sie können sich bedeutend erweitern und stehen in direkter Kommunikation mit den Lymphlücken. In der Marksubstanz findet man nur spärlich größere Lymphräume. Die Kapillaren bilden in der Rindensubstanz ein Netz. Sie sammeln sich in regelmäßigen Abständen in den Markstrahlen und ziehen hier senkrecht herunter. Auf der Grenze zwischen Mark- und Rindensubstanz senken sie sich in bogenförmige weitere Röhren. Diese auf der Grenze zwischen Mark und Rinde gelegenen Bogen stehen mit den Stämmen in Verbindung, die die Marksubstanz gerade durchsetzen. Eine Einmündung der abführenden Bahnen am Hilus in die großen Lymphstämme des Nierenparenchyms findet nicht statt, sondern die Lymphe fließt vielmehr gesondert in zwei Systemen, um sich schließlich in einen am Hilus befindlichen Lymphknoten zu ergießen. An den Nierenpapillen scheinen sich demnach, wie auch aus den Untersuchungen von Oka hervorgeht, keine Lymphgefäße darstellen zu lassen.

Wie schon vorher angedeutet, glaube ich nun die Zysten in den Nieren unseres Falles mit dem Lymphsystem in Zusammenhang bringen zu dürfen. Hierfür spricht zunächst die endotheliale Auskleidung, die stets in den Zysten dieses Falles nachweisbar war. Nie bin ich andern Zellformen begegnet. Es kämen hier ja wohl noch Erweiterungen der Blutgefäße in Betracht, doch dagegen spricht der weitere Aufbau der Zystenwand und der Inhalt derselben. Daß man es mit erweiterten Harnkanälchen zu tun haben könnte, dagegen spricht die Tatsache, daß

ich nie andere Zellformen, d. h. also epithelialer Herkunft, gefunden habe. In den bisher beschriebenen Zysten erwähnen die Autoren, daß das Epithel teils höher, teils niedriger beschaffen ist, während die auskleidenden Zellelemente unseres Falles stets gleichmäßig beschaffen sind. Auch habe ich nie Reste atrophierter Glomerulischlingen in den Lumina angetroffen. Bei den größeren Harnzysten pflegt ja das Epithel ganz geschwunden und das Bindegewebe sklerosiert zu sein. Eine derartige ganz „nackte" Wandung habe ich in den großen Zysten meines Falles auch nie vorgefunden. Auch zeigen die Harnkanälchen, abgesehen von den durch die Nephritis hervorgerufenen Schädigungen, keinerlei sonstige Veränderungen, vor allem keine Erweiterungen, und das Epithel ist nicht gewuchert. Ein weiterer, für meine Annahme wichtiger Befund ist die Tatsache, daß ich stets elastische Fasern in den Wandungen der größeren Zysten, was ja auch dem Aufbau der Lymphgefäße entsprechen würde, habe nachweisen können.

Sehr interessant ist ein oft zu erhebender Befund, nämlich, daß sich Blutgefäße in der Nachbarschaft der Zysten finden, was, soweit ich aus der Literatur ersehen konnte, bisher nicht beschrieben wurde und gleichfalls doch sehr für meine obige Annahme spricht, daß es sich in unserem Falle um Lymphzysten handelt. Diese Blutgefäße liegen vielfach in der nächsten Nähe der Zystenwandungen, stellenweise scheinen sie innerhalb des Lumens sich zu befinden. Bei genauer Betrachtung zeigt es sich aber, daß auch in der Umgebung dieser „eingeschlossenen" Blutgefäße sich lockeres Bindegewebe und um dasselbe herum wieder ein endothelialer Belag findet. Offenbar handelt es sich also um Querschnittsbilder, etwa vergleichbar den intrakanalikulären Fibroadenomen der Mamma, indem die Zysten nicht ganz kugelrund sind, sondern vielfach Einbuchtungen zeigen, in denen sich gleichfalls Blutgefäße befinden. So kann nun die den Einbuchtungen entsprechende Kuppe des Nachbargewebes bei oberflächlicher Schnittführung in die Mitte der Zysten zu liegen kommen.

Wie schon erwähnt, münden häufig Gänge in diese Zysten. Diese Gänge liegen in dem gewucherten Bindegewebe und sind ebenfalls stellenweise mit Endothel ausgekleidet. Man könnte nun zwar annehmen, daß es sich hier um durch Harnretention plattgedrücktes Epithel von Harnkanälchen handle. Dies glaube ich jedoch von der Hand weisen zu müssen, denn bisher hat man noch nie gesehen, daß durch eine Harnretention eine derartige Abflachung des Epithels erzeugt worden ist. Hier sei auf die Arbeit von Baehr über „Polyurie bei subakuter Nephritis" verwiesen. Dort war eine Verstopfung der Harnkanälchen durch Zylinder hervorgerufen worden; die Tubuli (Teile der Henleschen Schlingen) waren maximal erweitert, aber doch war das Epithel nie derartig abgeplattet, daß es mit Endothel wirklich hätte verwechselt werden können. Demnach darf man wohl annehmen, daß es sich hier nicht um derartige Tubuli handelt, sondern um die in dem Mark senkrecht verlaufenden abführenden Lymphbahnen.

Als letzter Punkt ist hier noch die Lage der Zysten anzuführen. Die

meisten liegen an der Grenze zwischen Rinde und Mark, und zwar sind sie bogenförmig angeordnet. Wie wir aus dem angeführten Verlauf der Lymphbahnen wissen, entspricht das ja gerade dem bogenförmigen Verlauf derselben. Ein Teil der Zysten findet sich hingegen an der Grenze von Mark und Nierenbecken, und diese sind es namentlich, die sich durch ihre bedeutende Größe sowie durch das Vorkommen von glatter Muskulatur in den Wandungen auszeichnen. In ihrer Lage entsprechen auch diese Zysten normalerweise hier vorkommenden Lymphgefäßen.

Aus allen den angeführten Gründen müssen wir die Zysten unseres Falles als vom Lymphsystem ausgehende Gebilde auffassen, wenngleich sie in ihrer Lage auch an manche epitheliale Markzysten (Beitzke) erinnern, auch sonst manche Ähnlichkeiten mit jenen Fällen aufweisen mögen — glatte Muskulatur in der Umgebung u. a. m. —

Es würde sich noch darum handeln, zu untersuchen, wie die Zysten und zu welcher Zeit sie entstanden sind. Der nächstliegende Grund der Zystenbildung wäre in einer Retention zu suchen, die etwa intra vitam entstanden wäre. Da könnte man als erstes Hindernis eine Verstopfung der Lymphdrüse, in die die abführenden Bahnen münden, annehmen. Man würde also an ein mechanisches Hindernis zu denken haben. Wie ich oben angeführt habe, münden in diese Drüsen sowohl die Bahnen des äußeren Netzes der Niere wie die des parenchymatösen Teiles, und zwar getrennt. Wenn nun das Hindernis die eine Bahn zur Retention hätte bringen müssen, so müßte selbstverständlich, da wir keine andern Abflußbahnen haben, auch in dem andern Gefäßsystem die Stauung eintreten. Da dies nicht der Fall war, glaube ich diese Annahme als hier nicht zutreffend ausschließen zu müssen. Da die Bahnen getrennt in die Drüse münden, kann man auch die Verstopfung der Bahnen der inneren Niere vor der Drüse annehmen. Aber auch dann glaube ich nicht, daß es zu einer Lymphretention kommen würde, da die überreichlichen Anastomosen mit dem äußeren Netz bestehen. Nehmen wir den Fall an, daß in der Niere ein Infarkt entsteht, so werden in diesem Teil die Lymphgänge sicher undurchgängig; trotzdem wir hier ein vorgeschaltetes Hindernis haben, finden wir nie, daß irgendeine Retention beschrieben worden ist. Die zahlreichen Anastomosen sorgen für den ungestörten Abfluß der Lymphe. Also auch diesen Grund zur Entstehung der Zysten kann man wohl ausschließen. Als dritten Grund für die Retention könnte man die Nephritis verantwortlich machen. Bei einer Schrumpfniere könnte man etwa annehmen, wenn auch die der Erfahrung kaum entsprechen dürfte, daß durch die starke Bindegewebswucherung eine Kompression der abführenden Bahnen entstünde und so zu einer Retention führen würde. Auch dieser Fall ist hier ausgeschlossen, da wir es hier mit einer akuten Nephritis zu tun haben, wo von einer Schrumpfung noch gar nicht die Rede sein kann. Aus diesen drei angeführten Gründen kann man wohl an eine Entstehung im postfötalen Leben nicht denken. Es bliebe also nichts übrig, als den Fall als eine angeborene Anomalie anzusehen.

Als erstes käme hier eine allgemeine Hyperplasie des Lymphgefäßsystems

der Niere in Betracht. Man könnte annehmen, daß entweder Hyperplasie vor der Geburt bestanden habe oder daß sie sich in einem sehr frühen Alter auf Grund einer angeborenen Disposition entwickelte. In diesem letzteren Falle würden wir keine äußere Ursache annehmen müssen. Eine weitere, wie ich glaube, plausiblere Erklärung der Zysten wäre eine Mißbildung des Lymphsystems. Eine Stütze hierfür wäre die normale Ontogenese des Lymphgefäßsystems, wie sie von Levis beschrieben wurde. Levis beschreibt aus dem Lymphherzen auswachsende Sprossen und andrerseits in den Organen befindliche, mit Endothel ausgekleidete Spalträume („isolated endothelial lined spaces"), die einander entgegenwachsen und so die Lymphbahnen zwischen den Organen und dem ursprünglichen Lymphherzen darstellen. Man könnte nun, auf der Levisschen Beschreibung der normalen Lymphgefäßentwicklung fußend, die Zystenbildung in unserem Falle durch ein Ausbleiben der Vereinigung der primären zentralen und peripherischen, den Organen angehörenden Lymphräume erklären.

Nach Sabin ist aber nur der erste Teil der Levisschen Befunde zutreffend, nämlich das Auswachsen der Sprossen aus dem peripherischen Lymphherzen. Nach dieser Autorin sollen aber diese Sprossen einfach in die Organe hineinwachsen. Ich möchte es dennoch für unwahrscheinlich halten, daß die Lymphzysten unseres Falles durch ein Ausbleiben der Vereinigung zweier Lymphgefäßsysteme zustande kommen, allerdings in anderer Weise, als sich dies aus der Levisschen Darstellung ergeben würde. Es wäre hier in Erwägung zu ziehen, daß doch jedem der beiden zur Vereinigung gelangenden Nierenblasteme eine eigene Lymphgefäßanlage zukommen könnte. Bliebe nun die Verschmelzung der beiden letzteren aus, so käme es, ähnlich wie bei mangelnder Vereinigung der beiden Nierenblasteme die Zystenniere entsteht, zur Bildung von Lymphzysten. Diese Theorie würde also ein Analogon bilden zu der jetzt von der Mehrzahl der Autoren angenommenen formalen Genese der Zystenniere. Eine besondere Stütze für unsere Annahme finden wir auch in der Lage unserer Zysten (Grenze von Rinde und Mark, Mark und Nierenbecken), also an Stellen, wo normalerweise ein Zusammentreffen der verschiedenen Lymphgefäßsysteme der Niere erfolgt. Wir kämen also dann zu dem Schlusse, daß eine embryonale Begründung eher möglich ist als eine Erklärung für eine intra vitam entstandene Schädigung der Niere. Nehmen wir somit an, daß die Zysten bei der Geburt bestanden haben, so war, so lange das Nierenparenchym nicht geschädigt war, ein Leben damit möglich. Bei einer weiteren Komplikation, die hier durch die Nephritis acuta gegeben war, trat erst der Tod, sei es durch Urämie oder absolute Insuffizienz des Herzens, ein. In diesem Falle scheinen allerdings ja auch noch andere Schädigungen eine Rolle gespielt zu haben.

Als Schlußfrage wäre noch zu erwähnen, mit was für einer Art von Zystenbildung wir es zu tun haben. Ich glaube, daß es sich zum Teil um Lymphangiektasien, zum Teil bei den großen Zystenbildungen um den Lymphangiomata cavernosa nahestehende Gebilde handeln dürfte. Bei den Lymphangiektasien

handelt es sich ja nach der modernen Auffassung gleichfalls um angeborene Mißbildungen (vgl. Borst). Der letztgenannte Autor nimmt an, daß in diesen Fällen „infolge einer Entwicklungsstörung entweder eine zu reichliche Bildung von Lymphbahnen statthat oder daß eine Gruppe Lymphgefäße nicht in regulärer Weise dem System eingefügt wird". Diese Erklärung würde ja auch mit der vorhin angegebenen Hypothese übereinstimmen. „Neben der lokalen Disposition, wo die von vornherein im Übermaß oder fehlerhaft angelegten Lymphgefäße hervortreten, und einer weiteren Ausbreitung und Fortbildung kommt es auch noch zur Neubildung von Lymphgefäßen" (Borst). Eine Neubildung von Lymphgefäßen, also richtige Lymphangiome, habe ich an den kleineren Zysten an der Grenze von Rinde und Mark allerdings nicht nachweisen können. Hingegen fand ich, wie oben erwähnt, sehr häufig eine andere Veränderung, wie sie nach Nasse gerade an den Lymphangiektasien häufig vorkommt, nämlich sehr starke Blutgefäßneubildung und zugleich auch zahlreiche Blutungen, die zu der makroskopisch bräunlichen Färbung des Cysteninhaltes geführt haben. Wir würden uns also bei den kleineren Zysten, die sich teilweise dichotomisch verzweigen, zu der pathologisch-anatomischen Diagnose: Lymphangiektasien entschließen.

Anders bei den großen Zysten des Nierenbeckens: hier finden wir starke ausgedehnte Hohlräume, in deren nächster Umgebung das parenchymatöse Gewebe der Niere zerstört, oft sogar ganz der Nekrose anheimgefallen ist. Wir finden elastische Fasern in großer Masse. In den Zysten finden wir Blutungen und in dem Gebiete um sie herum Blutpigment. Neben dem Bindegewebe mit elastischem Einschluß finden wir auch verhältnismäßig viel Fettgewebe und auch Züge glatter Muskulatur in dem Faserbalkenwerk, das die Zysten voneinander trennt. Diese Befunde decken sich wiederum mit Borsts Beschreibung der Lymphangiomata cavernosa (blutige Infarkte im Bereiche von Venenthromben sind nicht gerade selten) (Borst). Gerade auch diese letzte Tatsache wird ja auch schon im Sektionsprotokoll verzeichnet.

Wir kämen also zum Schlusse, daß wir es nach den angestellten Untersuchungen mit einer angeborenen zystischen Erweiterung des inneren Lymphgefäßsystems der Niere zu tun haben: und zwar entsprechen die spaltenförmigen Erweiterungen und kleineren Zysten zwischen Mark und Rinde Lymphangiektasien, während die großen Zysten, ebenfalls an der Grenze zwischen Mark und Rinde vereinzelt vorkommend, aber vor allem die sich in der Nähe des Nierenbeckens befindenden, etwa als Lymphangiomata cavernosa anzusprechen wären. —

Gelangen wir so zu dem Schlusse, daß es sich in dem vorliegenden Falle um eine kongenitale Zystenbildung handeln dürfte, so ist es andrerseits nach dem Er-

gebnis der histologischen Untersuchung doch sehr wahrscheinlich, daß die Zysten während der Gravidität sich vergrößert haben. Es bestehen Anzeichen dafür, daß der Druck innerhalb des Nierenparenchyms in den letzten Lebensmonaten jedenfalls vermehrt war; in dieser Richtung wäre insbesondere der gleichmäßig zu erhebende Befund der Erweiterung der Glomerulusräume zu verwerten. Man dürfte wohl nicht fehlgehen in der Annahme, daß es sich hier um eine hydronephrotische Erscheinung handelt, ein Prozeß, der ja in der Gravidität (Kompression der Ureteren durch den Uterus) leicht zustande kommt. Eine typische Hydronephrose hat sich ja allerdings nicht entwickelt. Vermutlich wurde aber das Zustandekommen der vorgefundenen hydronephrotischen Veränderungen durch das Vorhandensein der Zysten begünstigt, und andrerseits wiederum hat wohl der durch die Harnstauung erhöhte Druck zu einer Vermehrung des Zysteninhalts geführt. So dürften diese eigentümlich gesteigerten Druckverhältnisse im Tubuluslabyrinth einerseits, in den interstitiellen Lymphzysten andrerseits eine bedeutende Erschwerung der Zirkulation in den Nieren (Thrombosen, interstitielles Ödem!) und damit eine schwere Schädigung des in der Gravidität ohnehin labileren Nierenparenchyms bedingt haben. Es liegt nahe, in diesen sehr erheblichen Veränderungen, namentlich in der Harnstauung, die nach einer vorübergehenden Besserung post operationem wieder akut eingesetzt haben dürfte, die Todesursache zu erblicken.

Literatur.

1. Aschoff, Lehrbuch der pathol. Anat. 3. Aufl. — 2. Baehr, D. Arch. f. klin. Med. Bd. 109. — 3. Beer, Festschrift für Hans Chiari. 1904. — 4. Beitzke, Charité-Annalen 32. — 5. Borst, Die Lehre der Geschwülste. 1902. — 6. Berner, Die Zystenniere. Kristiania 1913. — 7. Busse, Virch. Arch. 175. — 8. Coenen, Berliner Klin. Wschr. Nr. 4, 1911. — 9. Dunger, Zieglers Beitr. Bd. 35, 1904. — 10. Forssmann, Zieglers Beitr. Bd. 56, H. 3. — 11. Herxheimer, Virch. Arch. Bd. 185. — 12. Hoffmann, zitiert nach Berner. — 13. Jägeroos, Arbeiten aus dem Path. Inst. der Univ. Helsingfors Bd. 2, 1907. — 14. Jaeggy, Virchows Arch. Bd. 185. — 15. v. Kahlden, Zieglers Beitr. Bd. 13, 1893. — 16. Derselbe, ebenda Bd. 15, 1894. 17 — Derselbe, ebenda Bd. 16, 1894. — 18. Kaufmann, Lehrb. d. spez. pathol. Anat. — 19. Kumita, Arch. f. Anat. u. Physiol. 1909. — 20. Levis, The american Journ. of Anatomy Bd. 9, Nr. 1, 1909. — 21. Derselbe, The anatomical Record Bd. 3, Nr. 6, 1909. — 22. Erich Meyer, Virch. Arch. Bd. 173. — 23. Nauwerk u. Hufschmid, Zieglers Beitr. Bd. 12, 1893. — 24. Oka, Virch. Arch. Bd. 214. —25. Pettersson, Zieglers Beitr. Bd. 33. — 26. Regener, Über die blasenförmige Vorwölbung des angeborenen verschlossenen vesikalen Harnleiterendes. Inaug.-Diss. 1910. Gießen. — 27. Reimer, Berl. Wschr. Nr. 26, 1910. — 28. Ruckert, Orth-Festschrift 1903. — 29. Sabin, The American Journal of Anatomy Bd. 1, Nr. 3, 1902. — 30. Derselbe, The anatomical Record Bd. 1, Nr. 1 u. 2, 1902. — 31. Stahr, Arch. f. Anat. u. Physiol. 1900. — 32. Terburgh, Inaug.-Diss. Freiburg 1891. — 33. Ullmann, Archive international de chirurgie Bd. 1, Nr. 2, 1902.

Lebenslauf.

Ich, Helmut Dyckerhoff, geboren zu Cöln am 31. August 1890, besuchte in Bonn die Vorschule und dann das Realgymnasium, wo ich am 22. März 1909 das Maturitätsexamen bestand. Die ersten fünf Semester war ich in Bonn immatrikuliert, am Ende des 5. Semesters unterzog ich mich der ärztlichen Vorprüfung. Im nächsten Semester genügte ich in München meiner Militärpflicht, bezog dann für ein Semester wieder die Bonner Universität. Die letzten drei Semester war ich in Freiburg immatrikuliert; hier begann ich am 19. März 1914 die ärztliche Prüfung.